



Origen:

Médico: Juan Ficticio Guzmán

Nombre: Ficticio Joselyne Bibian Soto

Teléfono:

Cama/Cuarto:

Fecha del estudio: 30 de Agosto del 2020

Sucursal:

Edad: 40 A

Folio: 2008300008

Sexo: FEMENINO

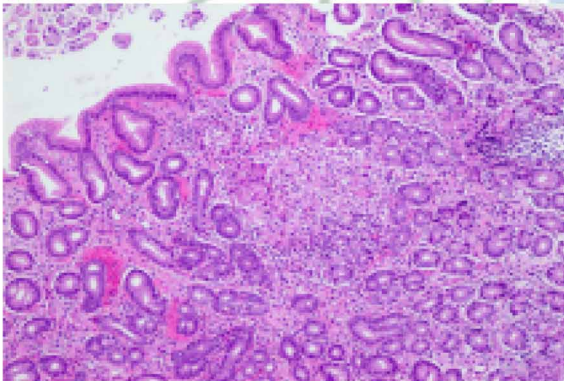
ESTUDIO HISTOPATOLOGICO DE: Antro, cupero y cisura

DESCRIPCION MACROSCOPICA Referidos como biopsia gástrica, se reciben en formol ocho fragmentos irregulares de tejido que miden en conjunto 1.6 x 0.2 x 0.2cm, son café claro, blandos. Se incluyen por completo en papel filtro en una cápsula. DMMG

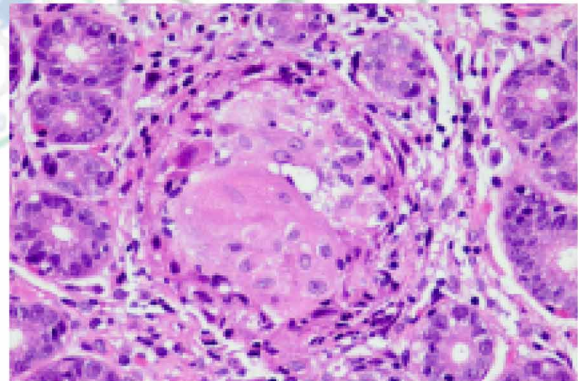
DESCRIPCION MICROSCOPICA En los cortes examinados se aprecia mucosa gástrica del cuerpo y del antro con infiltrado inflamatorio crónico formado por linfocitos y células plasmáticas, focalmente hay agregados nodulares que corresponden a granulomas no caseificantes, formados por histiocitos epitelioides y células gigantes multinucleadas. No hay polimorfonucleares como dato de actividad inflamatoria y la búsqueda de *Helicobacter pylori* es negativa. No hay atrofia, metaplasia, ni displasia. No hay otro tipo de alteraciones. No hay cambios de tipo neoplásico maligno.

DIAGNOSTICO Gastritis crónica granulomatosa, no necrosante, en mucosa de cuerpo y antro. Las lesiones son benignas.

Gastritis cronica



Granluoma



Atentamente

Dr. Miguel Ficticio Rodríguez

REG. SSA. 12345

CED. PROF. 654321